ZUSAMMENARBEIT ZWISCHEN ZAHNARZT UND PHYSIOTHERAPEUT

# Kiefergelenkprobleme interdisziplinär gelöst

**Zu den anspruchsvollsten Aufgaben eines Zahnarztes zählt es, Kiefergelenkprobleme zu behandeln. So überweisen in Bern (Schweiz) manche Zahnärzte und die Zahnmedizinische Klinik seit zwei Jahren Patienten an die Physiotherapeutin Helene Moser, CRAFTA-Therapeutin und Franklin-Methode-Therapeutin. Schwerpunkt ihrer Arbeit ist die Therapie von Patienten mit Kiefergelenkproblemen, wozu sie eine einzigartige Kombination an Zusatzqualifikationen einsetzt. Dieser Beitrag beschreibt drei Fälle aus Helene Mosers Praxis, die dazu anregen sollen, bei Kiefergelenkpatienten mit anscheinend unlösbaren Problemen Therapeuten aus angrenzenden Fachgebieten zu konsultieren.**

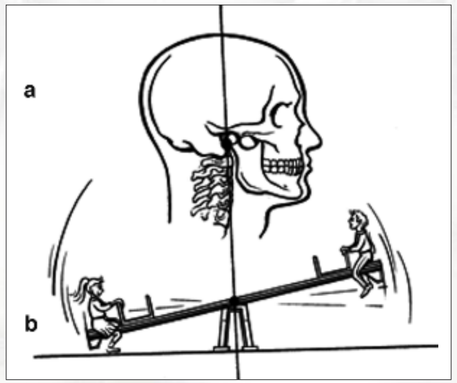


Grafik: Franklin, Eric: Le Corps et l'énergie, Verlag Grenese, 2010

*Kopfschaukel: Entspannt verkrampfte Nackenmuskulatur: Die Kraft, die den Kopf stützt, sitzt, von der Seite gesehen, fast in der Mitte des Kopfes. Wenn der Kopf gut ausbalanciert ist, überlassen wir dem Skelett vermehrt die Arbeit, ihn zu tragen. Ist dies nicht der Fall, müssen Muskeln im Hals- und Schulterbereich zusätzlich arbeiten, um ihn zu halten. Das ermüdet diese Muskeln, es kommt zu Schmerzen und Verspannungen. Um zum Beispiel beim „Ja-Nicken" den Kopf ausschließlich mit dem Kopf-Nacken-Gelenk zu bewegen, statt die gesamte Nackenmuskulatur zu stressen, hilft der Gedanke an eine Wippe, deren Mittelpunkt in der Kopfmitte liegt.*

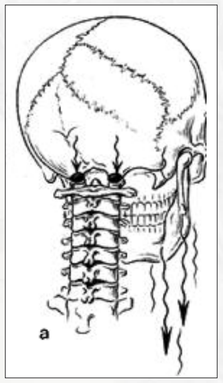


*Kopfballon: Bereits der Gedanke: „Der Kopf führt stets die Bewegung an, er liegt leicht oben auf der Wirbelsäule", half der Patientin mit chronischer Kiefergelenkluxation, in eine bessere Haltung zu kommen*

Grafik: Institut für Franklin-Methode, Schweiz

**Chronische Schmerzen nach Unterkieferbruch**
**Anamnese**
Im Herbst 2010 stellte eine Physiotherapeutin Helene Moser einen 46 Jahre alten Patienten vor, den die Ärzte als austherapiert betrachteten, auch ihre Kollegin war an ihrer Grenze angelangt. Er litt an Sensibilitätsstörungen im Unterkiefer links und konnte bei längerem Sprechen schlecht artikulieren. Diese Beschwerden traten nach einem Unfall auf: Im November 2008 stürzte er mit dem Fahrrad und hatte sich dabei den Unterkiefer gebrochen, der daraufhin zweimal operiert werden musste.

**Diagnose**
Helene Moser testete zunächst die Mundfunktion des Patienten. Dabei stellte sie fest, dass das linke Kiefergelenk eingeschränkt beweglich war. Mit Mühe schob er den Unterkiefer nach links, nach rechts fiel es ihm leichter. Den Mund konnte der Patient nur knapp 4 cm öffnen, normal sind dagegen bis zu 6 cm. Darüber hinaus hatte er einen offenen Biss von 1 mm. Die Physiotherapeutin palpierte den Oberkiefer, der Nervus axillaris und Nervus mandibularis der linken Gesichtshälfte waren sehr sensibel.
Nun wendete sie ihre Aufmerksamkeit weiteren Bereichen des Kopfes zu. Das Zungenbein war steif, der Patient konnte die Zunge nicht nach links stabilisieren. Dies ist ein Zeichen eines positiven Konduktionstests (Leitfähigkeit) des Nervus hypoglossus. Der Patient nahm eine Schonhaltung ein, hatte den Kopf nach rechts geneigt und nach links gedreht. Dies erklärte Helene Moser sich mit dem Befund einer Blockade des rechten atlanto-occipitalen Gelenks, durch einen Ausfall des Nervus accessorius. Der Therapeutin fiel auch das linke Auge auf, das sich nach unten außen nur eingeschränkt bewegte. Verantwortlich hierfür ist der Nervus trochlearis .

**Behandlung**
Helene Moser mobilisierte zunächst die Schädelknochen, behandelte den Patienten ferner hochzervikal und arbeitete am Kiefergelenk. Sie mobilisierte den Nervus mandibularis, den Nervus trochlearis und den Nervus hypoglossus. Der Patient hatte wenig Kraft in der Zunge, wenn er sie nach links bewegen wollte, das glich sich durch mobilisieren des Nervus hypoglossus aus. Die Gymnastin führte ferner eine Triggerpointbehandlung mit dem Masseter und mit verschiedenen anderen Kaumuskeln durch. Außerdem zeigte sie dem Patienten Übungen für zu Hause, welche die Kaufunktion verbesserten.

**Die CRAFTA-Therapie**

CRAFTA-Therapeuten sind Zahnmediziner, Logopäden oder Physiotherapeuten, die eine 120-stündige Fortbildung absolvierten und darauf spezialisiert sind, Funktionsstörungen im Kiefer-, Kopf- und Nackengebiet zu behandeln. Die CRAFTA-Methode verzeichnet gute Erfolge zum Beispiel bei Kopfschmerzen, bei Haltungsproblemen, bei Neuralgien, bei atypischen nichtodontogenen Zahnschmerzen, bei Tinnitus und bei Sinusitis sowie vor allem bei Kieferschmerzen. Die Ausbildung zum CRAFTA-Therapeuten ist europaweit möglich, in Deutschland zum Beispiel in Hamburg.

**Die Franklin-Methode**

Die Franklin-Methode befasst sich weltweit als einzige physische Trainingsmethode mit imaginativer Bewegungspädagogik. Franklin-Methode-Therapeuten besuchten 105 Fortbildungstage in Vollzeit, das sind 840 Stunden. Die Franklin-Methode ist ein Werkzeug für die Beweglichkeit, die aus dem Tanz kommt und heute Eingang in den Leistungs- und Breitensport sowie in die Gesundheitsprävention findet. Die Franklin-Methode wird in Deutschland, in den Niederlanden und in der Schweiz gelehrt.

Fotos: CRAFTA-Deutschland, www.crafta.de Mit Genehmigung von H. von Piekartz

*CRAFTA-Therapeuten mobilisieren die Gesichtsnerven*
Foto: Gerd Altmann/pixelio.de

**Ergebnis**
Insgesamt behandelte Helene Moser den Patienten 27 Mal, die Sensibilität in der Gesichtshälfte war wieder voll vorhanden, er hatte keine Probleme mehr beim längeren Sprechen, es war ein sehr guter Therapieverlauf.

**Rezidivierende Kiefergelenkluxation und Hypermobilitätsfunktion**
**Anamnese**
Eine 29-jährige Patientin erschien im August 2011 bei Helene Moser, sie wurde ihr vom Kieferorthopäden überwiesen, mit der Diagnose rezidivierende Kiefergelenkluxation vom rechten Kiefergelenk und Hypermobilitätsfunktion. Falls man das Problem der jungen Frau nicht in den Griff bekäme, bliebe nur noch eine Operation, eine Verriegelungsplastik.
Geplant waren sieben Sitzungen Physiotherapie. Die Therapieziele bestanden darin, die Bewegungen des Unterkiefers zu koordinieren, die Propriozeption zu verbessern und die Muskeln im Kiefergelenksbereich zu stärken.

**Diagnose**
Die Physiotherapeutin palpierte bei der Befundaufnahme die Kiefergelenke und stellte fest, dass die Luxationen nicht so einfach zu provozieren waren, der Unterkiefer jedoch in beiden Kiefergelenken hypermobil war. Der Mund ließ sich aktiv und schmerzfrei bis zu viereinhalb Finger breit öffnen.
Helene Moser fiel auch die mögliche Ursache für die rätselhaften Luxationen auf: Öffnet sich der Mund, dann bewegen sich die Kondylen des Kiefergelenks normalerweise zuerst auf einer fixen horizontalen Achse, erst später kommt es zu einer anterioren Gleitbewegung entlang der Gelenkfläche. Dieses anfängliche Bewegen der Kiefergelenke um eine fixe Horizontalachse (Scharniergelenk) muss stattfinden. Bei dieser Patientin kam es aber verfrüht zu einer anterioren Gleitbewegung.

**Behandlung**
Zunächst beeinflusste Helene Moser durch Druck auf die Schädelknochen die kraftübertragenden Systeme des Schädels, danach relaxierte sie die Kiefermuskeln manuell. Aktuelle Studien zeigen den Zusammenhang zwischen Kieferfunktion und Haltung (La Touche, 2011). Daher erschien es ihr wichtig, an der Körperhaltung der Patientin zu arbeiten. Sie wandte die imaginative Bewegungspädagogik – also die Franklin-Methode – an.
Die Franklin-Methode kennt für das Training der Kiefermuskulatur und für den Bereich Kopf-Hals-Nacken sehr viele eingängige Gedankenbilder. Alleine schon das Bewusstsein, dass der Schädel auf dem Atlas ruht und wo sich der atlanto-occipitale Drehpunkt befindet, verbessert effizient die Haltung.
Sie schulte ferner das Körperbewusstsein der Patientin. So arbeitete Helene Moser an der propriozeptorischen Fähigkeit der tiefen Nackenmuskulatur. Wenn der Nacken in einer unbewussten, stabilen Position ist, lernt die Kiefer-Nacken-Muskulatur unabhängig davon zu arbeiten, das zentriert das Kiefergelenk.

**Behandlungserfolg**
Nach sieben Terminen, also im Oktober 2011, war die Patientin beschwerdefrei, die chirurgische Intervention erübrigte sich.

**Zentral getriggerte chronifizierte Myofaszial-Schmerzen**
**Anamnese**
Bei einem 56 Jahre alten Patienten von Helene Moser lautete die ärztliche Diagnose „zentral getriggerte chronifizierte Myofaszialschmerzen der Kaumuskulatur links".
Als der Patient im September 2011 zu ihr kam hatte er seit zwei Monaten Schmerzattacken der linken Kopf- und Gesichtshälfte mit Ausbreitung vorwiegend temporal sowie hinter dem aufsteigenden Ast der Mandibula links. Die Schmerzattacken dauern in der Regel 30 bis 40 Minuten und zeigen eine maximale Intensität von acht Zehnteln.

**Diagnose**
Ein Konduktionstest des Nervus trigenimus ergab eine eingeschränkte Hautsensibilität. Der Patient hatte weniger Empfindlichkeit in der ganzen linken Gesichtshälfte. Alle Äste des Nervus trigenimus waren auffällig. Besonders betroffen war dabei einer der Äste des Nervus mandibularis, der Nervus auriculotemporalis. Die Mimik des Patienten war normal.

**Behandlung**
Helene Moser mobilisierte zunächst die Schädelknochen, legte die mechanischen Berührungsflächen des Nervens frei. Sie behandelte auch die Kiefermuskulatur, gab dem Patienten ein Heimprogramm mit, das seine Kieferfunktion verbessern und die Kiefermuskeln entspannen sollte.
Auch der Nacken war hochzervikal steif, auf der linken Seite mehr als auf der rechten Seite. Diese Blockade löste Helene Moser, begann dann mit neurodynamischer Mobilisation. Eine Technik, die man auch bei den Hirnnerven mit Erfolg ausführt (von Piekartz, 2002).
Die Physiotherapeutin nahm sich zunächst den Nervus mandibularis vor. Nur langsam besserte sich der Zustand des Patienten. Helene Moser fiel seine Brille auf. Links drückte der Bügel anscheinend ständig, man sah auf der Haut eine Eindellung an der Stelle, wo der Nervus auriculotemporalis durchläuft. Genau dort beschrieb der Patient auch die Schmerzen. Die Physiotherapeutin empfahl dem Patienten, den Augenoptiker zu bitten, die Brille zu richten. Sie begann, den Nervus auriculotemporalis zu mobilisieren, testete die Sensibilität danach wieder, es war bedeutend besser. Der Patient hatte jetzt auch weniger Schmerzen.
Beim Drücken auf den Prozessus styloideus links fiel der Therapeutin ferner auf, dass der Patient dann immer hustete. Sie vermutete außer der gereizten Struktur ein Eagle-Syndrom, tauschte sich mit dem behandelnden Kieferchirurg darüber aus. Er meinte, er hätte beim letzten Besuch des Patienten auch schon daran gedacht und entschied sich, eine digitale Volumentomographie zu machen, welche einen verlängerten Procesus styloideus aufzeigte. Um eine Zweitmeinung einzuholen (Relevanz des verlängerten Processus styloideus auf ein etwaiges Eagle-Syndrom), überwies der Kieferchirurg den Patienten zu einem HNO-Arzt.

**Ergebnis**
Bei diesem Patienten setzt Helene Moser die Physiotherapie fort. Zurzeit ist er praktisch beschwerdefrei. Die Sensibilität ist wieder vollständig vorhanden. Es bleibt ein Schmerz im Bereich der Schläfe, zwei Zehntel auf der VAS-Skala.

*Bettina Halbach*

**Literatur:**

von Piekartz, Coppieters, De Weerdt (2002): A Proposed Neurodynamic test of the Mandibular Nerve. Reliability and Reference Values, Manuelle Therapie

La Touche, R., Paris-Alemany, A., von Piekartz, H., Mannheimer, J. S., Fernandez-Carnero, J., Rocabado, M. (2011): The influence of cranio-cervical posture on maximal mouth opening and pressure pain threshold in patients with myofascial temporomandibular pain disorders. Clin J Pain, 27(1), 48-55.

**Korrespondenzdressen:**

Helene Moser
Physio-, CRAFTA- und Franklin-Therapeutin
Effingerstr. 6
3011 Bern
Schweiz
www.helmos.ch

CRAFTA Deutschland
Wandalenweg 14 – 20
20097 Hamburg
www.crafta.de

Institut für Franklin-Methode
Hittnauerstrasse 40
8623 Wetzikon
Schweiz
www.franklin-methode.ch

Copyright Verlagsgruppe Me